FACULTÉ DE MÉDECINE DE PARIS

Année 1962

THÈSE

n° 1241

POUR LE

DOCTORAT EN MÉDECINE

DIPLOME D'ETAT

PAR

BOURGUIN Marie-Thérèse, née RIVAL
le 16 Mars 1931, à Pau (B.P.)

Présentée et soutenue publiquement le : 1962

ETUDE DES DIVERS PROCEDES D'OPACIFICATION CORONARIENNE

Président : Mr. F. GAUDART D'ALLAINES, Professeur

EDITIONS A. G. E. M. P. — 8, RUE DANTE · PARIS-Ve

FACULTÉ DE MÉDECINE DE PARIS

Année 1962

THÈSE

n°

POUR LE

DOCTORAT EN MÉDECINE

DIPLOME D'ETAT

PAR

BOURGUIN Marie-Thérèse, née RIVAL
le 16 Mars 1931, à Pau (B. P.)

Présentée et soutenue publiquement le :

R. UNIV. BIBLIOTHEEK LEIDEN

ETUDE DES DIVERS PROCEDES D'OPACIFICATION CORONARIENNE

Président : Mr. F. GAUDART D'ALLAINES, Professeur

EDITIONS A. G. E. M. P. — 8, RUE DANTE · PARIS-Ve

Digitized by the Internet Archive
in 2026

https://archive.org/details/IA41552010_0065

1-2-1962

PROFESSEURS HONORAIRES :

MM. Alajouanine (T.), Aubin (A.), Bénard (H.), Bulliard (H.), Cadenat (F.), Chabrol (E.), Champy (C.), Debré (R.), Fey (B.), Gastinel (P.), Halphen (E.), Hazard (R.), Heuyer (G.), Lantuejoul (P.), Laroche (G.), Lévy-Solal (E.), Lian (C.), Mathieu (P.), Mocquot (P.), Mondor (H.), Monod (R.), Moreau (R.), Moulonguet (P.), Olivier (E.), Pasteur Valléry-Radot, Petit-Dutaillis (D), Quénu (J.), Richet (C.), Senèque (J.), Strohl (A.), Tanon (L.).

DOYEN . . . . . Léon BINET.
Membre de l'Institut

1er ASSESSEUR . . . . . Jean VERNE
2e ASSESSEUR . . . . . Gaston CORDIER

I. — PROFESSEURS

1° CHAIRES DE SCIENCES FONDAMENTALES

a) Professeurs titulaires :

	MM.
Anatomie	DELMAS (A.)
Anatomie pathologique	DELARUE (J.)
Anesthésiologie	BAUMANN (J.)
Biochimie médicale	JAYLE (M.-F.) SCHAPIRA (G.)
Biologie appliquée à l'Education physique et aux Sports	CHAILLEY-BERT (P.)
Biologie médicale	FAUVERT (R.)
Cancérologie médicale et sociale	BERNARD (J.)
Embryologie	GIROUD (A.)
Histoire de la médecine et de la chirurgie (Lariboisière)	N...
Histologie	VERNE (J.)
Hygiène et médecine préventive	JOANNON (P.)
Médecine du Travail	DESOILLE (H.)
Médecine légale	PIEDELIÈVRE (R.)
Microbiologie (Bactériologie et virologie)	FASQUELLE (R.)
Parasitologie	GALLIARD (H.)
Pathologie chirurgicale	HUGUIER (J.)
Pathologie exotique	LAVIER (G.)
Pathologie expérimentale et comparée	MERKLEN (F.-P.)
Pathologie médicale	MILLIEZ (P.)
Pathologie respiratoire	TURIAF (J.)
Pathologie et thérapeutique générales	BOUDIN (G.)
Pharmacologie	CHEYMOL (J.)
Physiologie	BINET (L.) BARGETON (D.)
Physiologie et pathologie obstétricale	LEPAGE (F.)
Physique médicale	DOGNON (A.) DJOURNO (A.)
Radiologie médicale	DESGREZ (H.)
Technique chirurgicale et Chirurgie expérimentale	N...
Thérapeutique	CONTE (M.)

b) Professeurs à titre personnel :

Biochimie médicale	DESGREZ (P.) POLONOVSKI (J.)
Biologie médicale	BOURLIÈRE (F.)
Embryologie	TUCHMANN (H.)
Hygiène et médecine préventive	DEPARIS (M.)
Parasitologie	BRUMPT (L.-C.)
Pathologie chirurgicale	LAURENCE (G.)
Pharmacologie	LÉVY (Mlle J.)
Physiologie	PARROT (J.)
Physique médicale	KELLERSHOHN (L.)

2° CHAIRES DE SCIENCES CLINIQUES

a) Professeurs titulaires :

		MM.
Clinique carcinologique chirurgicale (Necker)		REDON (H.)
Clinique cardiologique (Broussais)		MOUQUIN (M.)
Cliniques chirurgicales	Beaujon	LORTAT-JACOB (J.-L.)
	Cochin	LEGER (L.)
	Hôtel-Dieu	PATEL (J.)
	Pitié	CORDIER (G.)
	Saint-Antoine	GOSSET (J.)
	Salpêtrière	SICARD (A.)
	Tenon	OLIVIER (Ch.)
Clinique de chirurgie infantile et orthopédique (Enfants Malades)		FÈVRE (M.)
Clinique chirurgicale orthopédique et réparatrice (Cochin)		MERLE d'AUBIGNÉ (R.)
Clinique de chirurgie cardio-vasculaire (Broussais)		GAUDART d'ALLAINES (F. de)
Clinique de chirurgie pleuro-pulmonaire (Laennec)		MATHEY (J.)
Clinique endocrinologique (Pitié)		DECOURT (J.)
Clinique de Génétique médicale (Enfants-Malades)		LAMY (M.)
Clinique gynécologique (Broca)		FUNCK-BRENTANO (P.)
Clinique des maladies cutanées et syphilitiques (Saint-Louis)		DEGOS (R.)
Clinique des maladies des Enfants (Enfants-Malades)		CATHALA (J.)
Clinique des maladies infectieuses (Claude-Bernard)		MOLLARET (P.)
Clinique des maladies mentales et de l'encéphale (Sainte-Anne)		DELAY (J.)
Clinique des maladies métaboliques (Necker)		HAMBURGER (J.)
Clinique des maladies du sang (Broussais)		MARCHAL (G.)
Clinique des maladies du système nerveux (Salpêtrière)		CASTAIGNE (P.)
Cliniques médicales	Boucicaut	LENÈGRE (J.)
	Broussais	SOULIÉ (P.)
	Cochin	JUSTIN-BESANÇON (L.)
	Cochin	BROUET (G.)
	Hôtel-Dieu	BARIÉTY (M.)
	Lariboisière	SÈZE (S. de)
	Pitié	DREYFUS (G.)
	Saint-Antoine	KOURILSKY (R.)
Clinique médicale d'hydrologie thérapeutique et climatologie (Bichat)		DEBRAY (C.)
Clinique médicale propédeutique (Broussais)		GENNES (L. de)
Clinique médico-sociale du diabète sucré et des maladies de la nutrition (Hôtel-Dieu)		DEROT (M.)
Clinique de neuro-chirurgie (Pitié)		DAVID (M.)
Clinique neurologique (Salpêtrière)		GARGIN (R.)
Cliniques obstétricales	Baudelocque	LACOMME (M.)
	Foch (Suresnes)	MERGER (R.)
Clinique obstétricale et gynécologique (Port-Royal)		VARANGOT (J.)
Clinique ophtalmologique (Hôtel-Dieu)		RENARD (G.)
Clinique oto-rhino-laryngologique (Lariboisière)		AUBRY (M.)
Clinique de pédiatrie et de puériculture (Saint-Vincent-de-Paul)		LELONG (M.)
Clinique de pédiatrie sociale (Enfants-Malades)		MARIE (J.)
Clinique de pneumo-phtisiologie (Laennec)		BERNARD (E.)
Clinique de neuro-psychiatrie infantile (Salpêtrière)		MICHAUX (L.)
Clinique de rhumatologie médicale et sociale (Cochin)		COSTE (F.)
Clinique stomatologique (Pitié)		DECHAUME (M.)
Clinique thérapeutique chirurgicale (Vaugirard)		ROUX (M.)
Clinique thérapeutique médicale (Saint-Antoine)		LEMAIRE (A.)
Clinique toxicologique		GAULTIER (M.)
Clinique traumatologique		PADOVANI (P.)
Séméiologie médicale		DOMART (A.)
Séméiologie et clinique chirurgicales		POILLEUX (F.)
Clinique urologique (Necker)		COUVELAIRE (R.)
Hygiène et clinique de la première enfance (Trousseau)		TURPIN (R.)

b) Professeurs à titre personnel :

Médecine	BOUR (H.) LHERMITTE (F.) PEQUIGNOT (H.)

II. — PROFESSEURS SANS CHAIRE, PROFESSEURS AGRÉGÉS ET MAITRES DE CONFÉRENCES - AGRÉGÉS

	MM.
Anatomie	GABROL (G.) GOUINAUD (G.) GILLOT (G.) OLIVIER (G.)
Anatomie pathologique	GAUTHIER-VILLARS (Mlle P.) pr. s. ch. ABELANET (R.) BUSSER (F.) CHOMETTE (G.) COUYOUU (Ch.), m. conf. NEZELOFF (Ch.) ORGEL (L.) PAILLAS (J.)
Anesthésiologie	KERN (E.) VOURC'H (G.)
Bactériologie	BARBIER (P.) CHRISTOL (D.) LE MINOR (L.) TOURNIER (P.)
Biochimie médicale	BARLIEU (L.), m. conf. BOURILLON (R.) CARTIER (P.) DREYFUS (J.-Cl.) GONNARD (P.) KRUH (J.) JEROME (H.)
Biologie appliquée à l'Education Physique et aux Sports	PLAS (F.)
Carcinologie	BOIRON (M.) DENOIX (P.) MATHE (G.) SELIGMANN (M.)
Dermato-Syphiligraphie	CIVATTE (J.) DUPERRAT (B.)
Electro-Radiologie	LEDOUX-LEBARD (G.)
Hématologie	BESSIS (M.) BILSKI-PASQUIER (G.) DAUSSET (J.) DUHAMEL (G.)
Histologie	COUJARD (R.), pr. s. ch. MAROIS (M.) RAGADOT (J.)
Hydrologie	BESANÇON (F.) CORNET (A.)
Hygiène	BOYER (J.) pr. s. ch. BLANCHER (G.) CORRE-HURST (Mme L.) SAPIN-JALOUSTRE (H.)
Maladies infectieuses	BASTIN (R.) DUPONT (V.)
Médecine légale	DERODERT (L.), pr. s. ch. FOURNIER (E.) GUENIOT (M.) HADENGUE (A.)
Médecine du travail	ALBAHARY (C.)
Neuro-chirurgie	PERTUISET (B.)
Obstétrique	GRANJON (A.) HERVET (E.) LE LORIER (G.) LEVY (J.) MORIN (P.) MUSSET (R.) ROBEY (M.) SENEZE (J.) SUREAU (C.) THOYER-ROZAT (J.)
Ophtalmologie	BRÉGEAT (P.) DUBOIS (A.) SARAUX (H.)

	MM.
Orthopédie	JUDET (R.) MEARY (R.) POSTEL (M.) RAMADIER (J.)
Oto-rhino-Laryngologie	DEBAIN (J.) PIALOUX (P.)
Parasitologie	GOLVAN (Y.) LAPIERRE (J.)
Pathologie chirurgicale	BARGAT (J.) BINET (J.-P.) CAUCHOIX (J.) CERBONNET (G.) CHATELIN (C.-L.) DUBOST (Ch.) DUBOST (Cl.) FAUREL (J.) FLABEAU (F.) GARBAY (M.) GARNIER (H.) (Cl. de) SAUGART-D'ALLAINES GERMAIN (A.) LATASTE (J.) LEVEQUE (B.) LOYGUE (J.) MERCADIER (M.) NATALI (J.) PELLERIN (D.) PERROTIN (J.) ROBERT (R.) THOMERET (G.)
Pathologie exotique	SCHNEIDER (J.)
Pathologie expérimentale	BENHAMOU (J.-P.) BERTNAUX (P.) BOIVIN (P.) CROSNIER (J.) HARTMANN (L.) LŒPER (J.) MAURICE (J.) MIKOL (Cl.) RICHET (G.)
Pathologie médicale	AUSSARNAIRE (E.) BOUVIER (J.) BOUVRAIN (Y.) BRICAIRE (H.) BRISSAUD (H.) BROCARD (H.) BUGE (A.) CATINAT (J.) CHRÉTIEN (J.) COBLENTZ (B.) CONTAMIN (F.) COURY (C.) ÉTIENNE (J.-P.) FREZAL (J.) FRITEL (D.) HENNEQUET (A.) HIMBERT (J.) HOUSSET (E.) LAROCHE (Cl.) LESOBRE (R.) MACREZ (C.) MOREAU (L.) NICK (J.) ROYER (P.) TOURNEUR (R.) WOLFROMM (R.)
Pédiatrie-Puériculture	JOSEPH (R.) LAFOURCADE (J.) LEPERCQ (G.) MANDE (R.) MAZZIONACCI (P.) POLONOVSKI (C.) ROSSIER (A.) VIALATTE (J.)

	MM.
Pharmacologie	BOISSIER (J.) LECHAT (P.)
Physiologie	BARRES (G.) DEJOURS (P.) DURAND (J.) GIRARD m. conf. HUGELIN (A.) SCHERRER (J.)
Physique médicale	CHANTEUR (J.) COUGEROT (L.), m. conf. pr. s. ch. GREMY (F.) m. conf. MILHAUD (G.) PELLERIN (P.) ROUCAYROL (J.-Cl) TUBIANA(M.) m.conf.
Pneumo phtisiologie	KREIS (B.) MEYER (A.) RENAULT (P.)

	MM.
Psychiatrie	PICHOT (P.)
Psychiatrie infantile	DENIKER (P.) DUCHE (D.) FLAVIGNY (H.) LAPRESLE (J.)
Rhumatologie	DELBARRE (F.)
Stomatologie	CERNEA (P.) CHAPUT (Mme A.) m. c. agr. GRELLET (M.)
Thérapeutique	CHASSAGNE (P.) LAMOTTE (M.) MARCHE (J.)
Urologie	AUVERT (J.) MOULONGUET (A. QUENU (L.)

III. — PROFESSEURS SANS CHAIRE ET AGRÉGÉS CHARGÉS DE COURS DE CLINIQUE ANNEXE à titre permanent.

	MM.
Anatomie	DEBEYRE (J,)
Clinique chirurgicale	ABOULKER (P.) AMFLINE (A), pr. s. ch. VERNE (J.-M.)
Clinique médicale	PERRAULT (M.) RAMBERT (P.) THIEFFRY (S.)
Clinique obstétricale	GRASSET (J.) MAYER (M.)

	MM.
Clinique ophtalmologique	DESVIGNES (P.) OFFRET (G.)
Clinique oto-rhino-laryngologique	MADURO (R.)
Clinique pédiatrique et puériculture	LAPLANE (R.)
Clinique psychiatrique	BARUK (H.)
Clinique urologique	KUSS (R.)

IV. — PROFESSEURS DÉTACHÉS DANS LES UNIVERSITÉS ÉTRANGÈRES

Bactériologie	HAUDUROY (P.) Pr. s. ch.
Pathologie chirurgicale	RUDLER (J.) Pr. s. ch.

V. - CHARGÉS DE COURS D'HYGIÈNE SCOLAIRE ET UNIVERSITAIRE	BOLTANSKI (E.) LAUNAY (C.)
Secrétaire général de la Faculté	M. LENA (J.)
Secrétaire principal	Mlle CHAINTREUIL (G.)
Conservateur en Chef de la Bibliothèque Conservateur du Musée d'Histoire de la Médecine	M. le Docteur HAHN (A.)
Conservateur	Mlle DUMAITRE (P.)
Bibliothécaires	Mmes CONTET (J.), FORGET (F.), Mlles LAURENT (H.), LE NOIR (G.), QUIÉVREUX (E.)

Par délibération en date du 9 décembre 1798, l'Ecole a arrêté que les opinions émises dans les dissertations qui lui seront présentées, doivent être considérées comme propres à leurs auteurs et qu'elle n'entend leur donner aucune approbation ni improbation.

A la mémoire de mon père.

A la mémoire de ma mère.

A mon frère

grâce à qui j'ai commencé mes études de médecine.

A mes beaux-parents

avec toute ma reconnaissance et ma filiale affection.

A mon mari.

A mes filles.

A Monsieur le Professeur de GAUDARD d'ALLAINES

- Professeur de Clinique de Chirurgie Cardio-Vasculaire.
  qui nous a fait le grand honneur d'accepter la
  présidence de cette thèse.

Avec nos remerciements.

Au Docteur Jacques BERNARD

- Médecin Electro-Radiologiste des Hôpitaux de Paris.
- Electro-Radiologiste de l'Hôpital Broussais.

Chez lequel nous avons commencé nos études de radiologie. qui nous conseille et nous dirige avec une sollicitude de tous les instants.

Avec nos remerciements.

Au Docteur René SAUVAGE

- Chirurgien des Hôpitaux de Paris.
- Chirurgien du Centre Chirurgical Marie-Lannelongue.

Notre premier maître, il nous apprit la médecine et la connaissance de l'humour.

Au Docteur Jean-Daniel PICARD

- Médecin Electro-Radiologiste des Hôpitaux de Paris.

dont nous suivons les préceptes et que nous remercions de son enseignement.

Au Docteur Jean ECOIFFIER

- Médecin Electro-Radiologiste des Hôpitaux de Paris.
- Electro-Radiologiste du Centre Chirurgical Marie-Lannelongue.

qui nous a inspiré le sujet de cette thèse, nous a guidés dans sa réalisation,
et dont l'amitié pour nous ne s'est jamais démentie.

Avec notre affectueuse reconnaissance.

Nous remercions bien vivement le Docteur Sven PAULIN, de l'Université de Göteborg (Suède) qui nous a aimablement communiqué ses documents.

INTRODUCTION

L'exploration radiologique des coronaires est un examen de plus en plus utile actuellement. En effet, la thrombose coronarienne est une maladie de la vie moderne. Devant l'amélioration des techniques de chirurgie et de réanimation qui permettent des interventions de plus en plus audacieuses, on peut espérer que dans un proche avenir, les chirurgiens pourront tenter d'intervenir. Pour cette raison, il est nécessaire d'explorer radiologiquement l'anatomie du trajet des coronaires et leur physiologie. Mais cette exploration est soumise à de grosses difficultés radiologiques.

ANATOMIE DES ARTERES CORONAIRES

Les coronaires naissent sur la portion initiale de l'aorte, un peu au-dessus du bord libre des valvules sigmoïdes.

La coronaire gauche (4) nait sur le côté gauche et postérieur de l'aorte.

Elle se porte obliquement d'arrière en avant au contact de l'oreillette gauche, puis près de la base de l'auricule gauche, et se divise là en ses 2 branches terminales :

- l'artère interventriculaire antérieure (5) qui descend dans le sillon interventriculaire antérieur jusqu'à la pointe du coeur et remonte dans le sillon interventriculaire postérieur.
- l'artère auriculo ventriculaire gauche (6) ou circonflexe qui se porte transversalement en dehors puis descend obliquement sur la face portérieure du ventricule gauche.

La coronaire droite (1) nait sur le côté droit de l'aorte. Elle atteint le sillon auriculo ventriculaire droit, contourne le bord droit du coeur et descend dans le sillon interventriculaire postérieur.

Ceci est le type "normal" qui, d'après MOUCHET (1933) est retrouvé dans 82 % des cas.

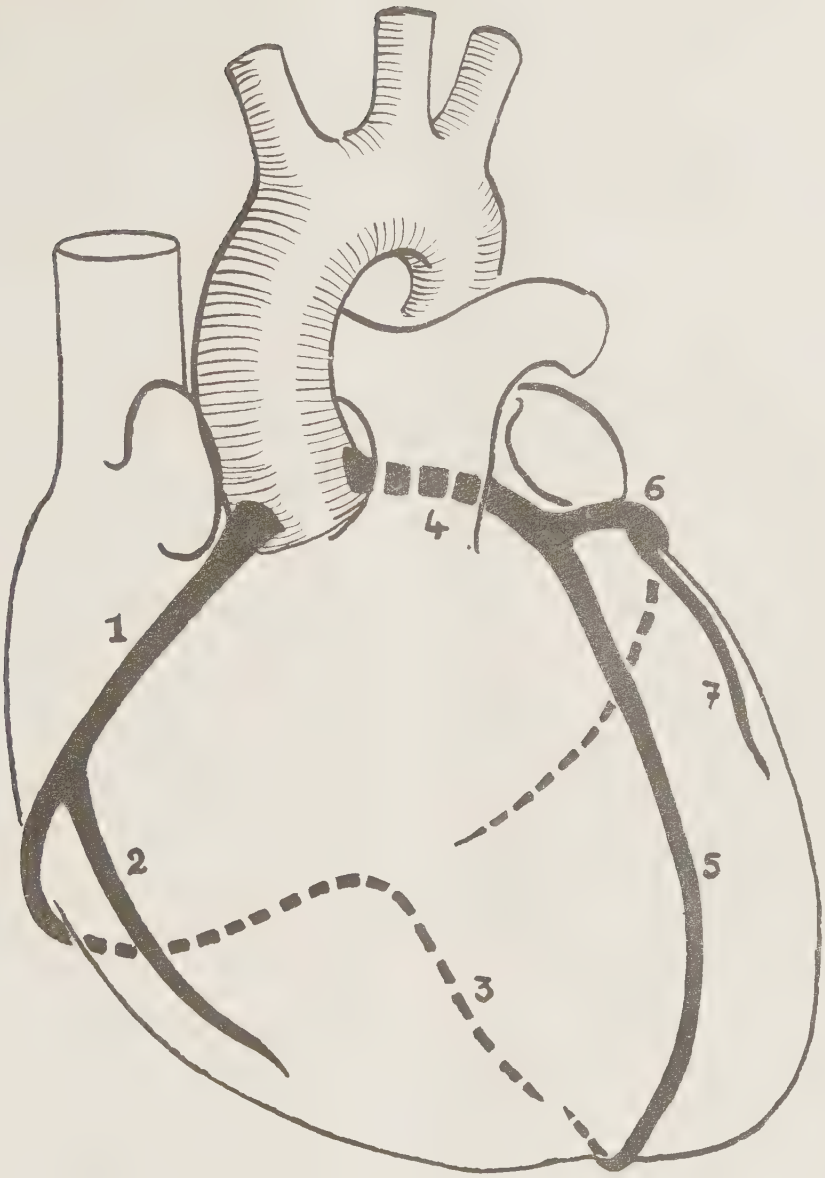

Vue antérieure :

1 - coronaire droite
2 - artère du bord droit
3 - artère interventriculaire post (terminaison de 1)
4 - coronaire gauche
5 - artère interventriculaire ant. (terminaison de 4)
6 - artère auriculo-ventriculaire.

Dans 10 % des cas, la circulation coronaire est de type "droit" avec prédominance de la coronaire droite et dans 8 % de type "gauche".

On a longtemps discuté pour savoir s'il existait ou non des anastomoses intercoronariennes.
MOUCHET en 1933, et plus près de nous VASTESAAGER et col. (1957) les ont recherchées par des coronarographies post mortem. Ils avaient conclu qu'il existait indiscutablement des anastomoses chez le sujet normal qui ne seraient sans doute pas fonctionnelles et ne le deviendraient que lorsqu'un gradient de pression existerait entre les réseaux anastomosés.

Plus intéressante est l'étude de ces anastomoses chez les coronariens.
Le Dr NORDENSTRÖM de Stockholm, dans un article récemment publié (1962), rapporte les résultats de 100 coronarographies pratiquées chez des patients ayant présenté soit des infarctus du myocarde, soit des crises sévères d'angine de poitrine. Il remarqué le développement d'une circulation collatérale dont les vaisseaux étaient de deux : sortes :

- soit des vaisseaux à trajet sinueux et parois lisses.
- soit des vaisseaux à trajet irrégulier, lumière étroite et parois inégales.

Ce dernier type étant, semble-t'il, le fait de collatérales relativement anciennes, présentant des plaques d'athérome sur leurs parois.

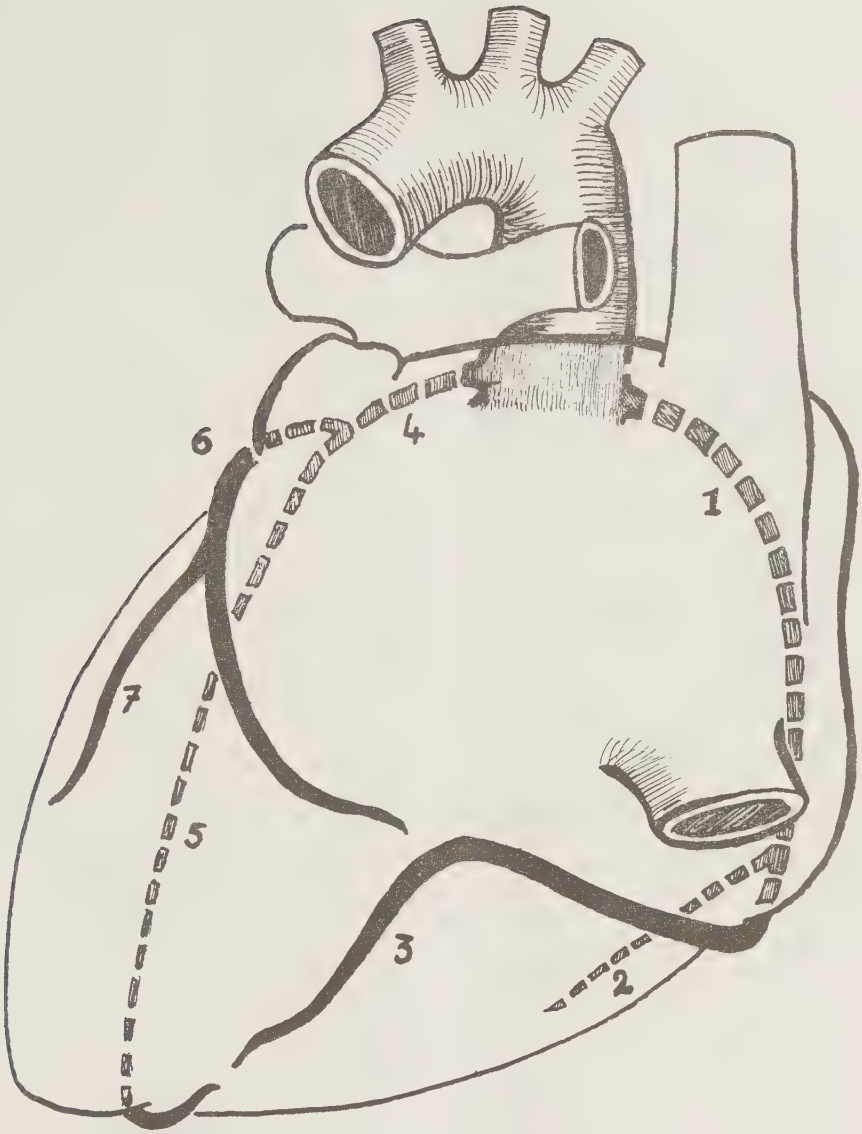

Vue postérieure

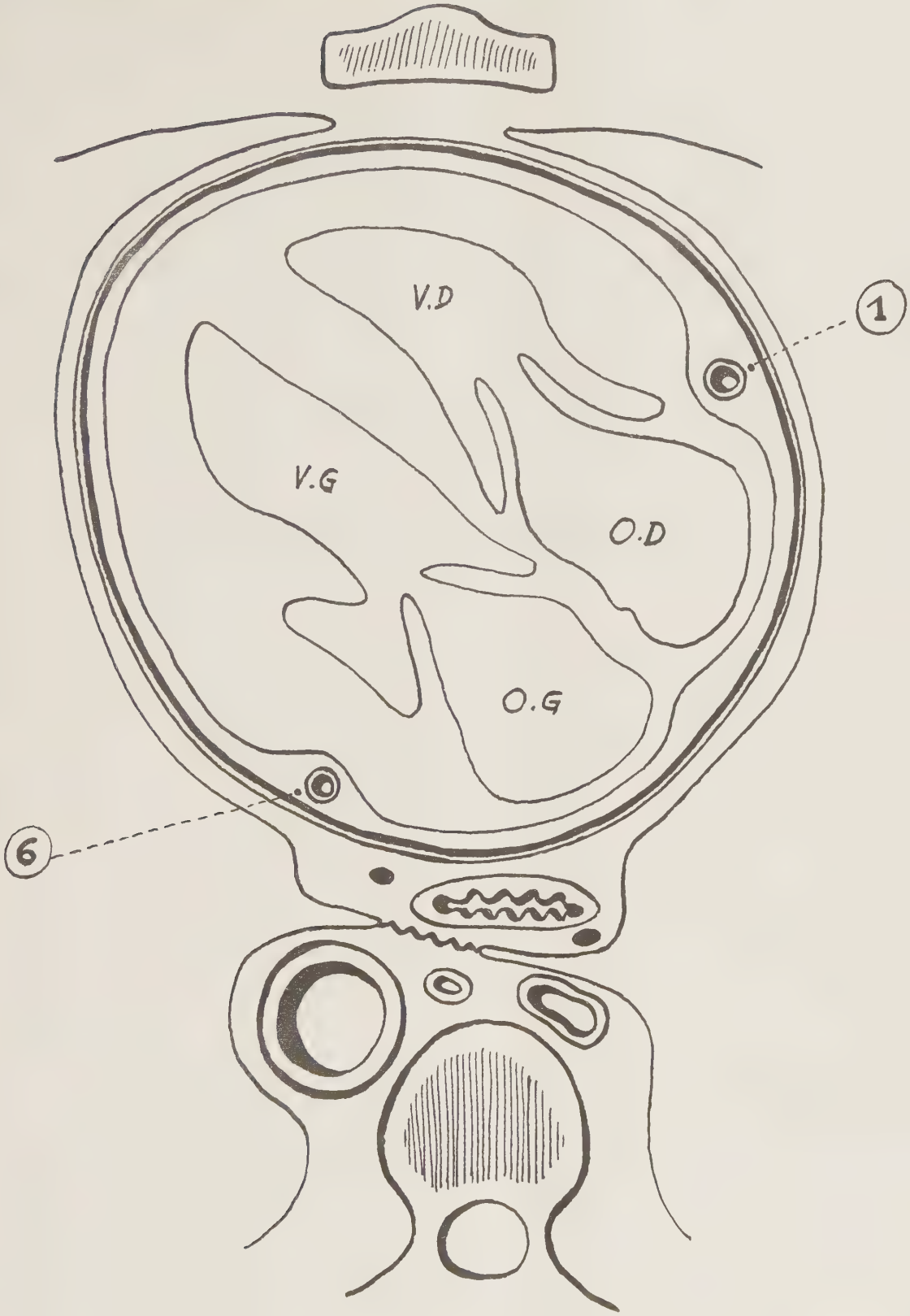

COUPE SELON D 8

PHYSIOLOGIE DES ARTERES CORONAIRES

La physiologie classique a étudié l'action du système nerveux vaso-moteur sur les coronaires et avait abouti à la conclusion que l'action était inverse de celle sur les artères périphériques.

Pour LERICHE, elle serait la même,
LAUBRY, lui, pense que la discussion n'est pas close car les résultats sont difficiles à apprécier et contradictoires.

C'est peut-être l'histologie qui donnerait l'explication car elle nous montre que la structure des coronaires est à double fin. Il existerait une dualité nerveuse et musculaire.

Mais plus que les facteurs nerveux, ce sont les facteurs mécaniques qui affectent le plus le flux coronaire et ce sont eux qui peuvent influencer l'examen radiologique:

Il s'agit d'un organe animé sans cesse de mouvements rythmés.

la circulation coronaire se fait en raison du gradient des pressions de l'aorte et de l'oreillette droite. Elle est continue mais à maximum diastolique. L'écoulement est variable,

la circulation coronaire est sous la dépendance de nombreux facteurs : tension artérielle, rythme cardiaque, pression dans l'oreillette droite, travail du coeur. Elle représente approximativement 1/5 du débit cardiaque. Ces différents facteurs rendent difficile la mise en évidence radiologique des coronaires.

L'élément essentiel qui gêne l'opacification est l'importance de l'ondée systolique. En effet, les coronaires naissent près du plancher des valvules, au niveau d'une chambre de chasse très puissante. Le jet systolique important au contact de l'extrémité du cathéter lors de l'injection intra-aortique chasse le produit de contraste avant qu'il n'ait pu se mélanger au sang et nuit à l'imprégnation du réseau coronarien.

De plus, leur situation anatomique particulière l'une antérieure : la droite, l'autre postérieure : la gauche (fig. 3) gêne l'opacificatio simultanée des deux coronaires.

Nous avons vu que la circulation coronarienne était une circulation continue variable à maximum diastolique et au sein d'un organe en mouvement.

Le cinéma a montré trois catégories de mouvements :

1) le déplacement du sang lui-même.
2) une certaine tendance au rétrécissement de la lumière du vaisseau lors de la systole :

un jeu diastolo-systolique du calibre du vaisseau

3) les mouvements propres du muscle cardiaque.

Ces différents mouvements obligent du point de vue radiologique, pour avoir des images nettes et fidèles :

- soit à les supprimer
- soit à diminuer tous leurs facteurs en multipliant autant que possible le nombre des images et en raccourcissant le temps de pose pour chacune. Nous verrons que les procédés de modification du comportement cardiaque sont fondamentaux pour obtenir l'opacification.

TECHNIQUE DE LA CORONAROGRAPHIE

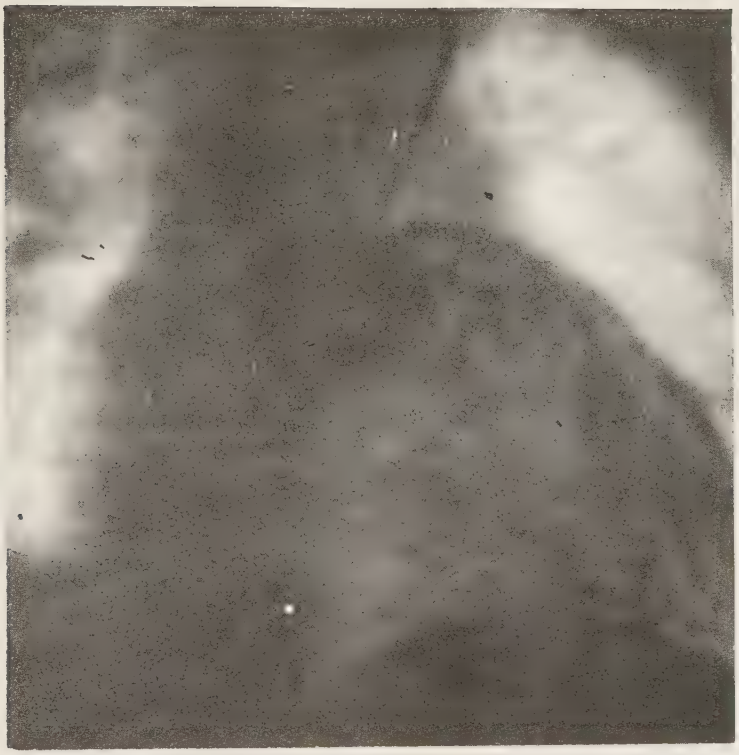

Injection coronarienne gauche. Sonde d'injection en place. Artères irrégulières, monoliformes mais perméables (50 images/seconde)

Les procédés d'enregistrement que nous allons rapidement décrire sont aussi fondamentaux. Nous devons exiger comme procédés d'enregistrement :

- Soit des sériographes automatiques rapides à 6 clichés par seconde minimum avec des temps de pose n'excédant pas 0,03 secondes sur une durée d'au moins 5 secondes : 30 clichés minimum. Peu d'appareillages, tant générateurs que tubes ou sériographes sont capables de ces performances.
- Soit radiocinéma avec amplificateur de brillance de 22 cm de diamètre pour couvrir toute l'aire cardiaque et caméra de cinéma de 35 mm : 50 clichés par seconde.

Le produit de contraste

Il est nécessaire également de choisir un produit de contraste qui donne une bonne opacification et qui soit surtout bien toléré par l'endothélium vasculaire et dépourvu au maximum de toxicité.

De nombreuses études ont été faites par GUZMAN (1959) et FABRIKANT et col. (1959).

Ces auteurs ont étudié les effets chez le chien de l'injection de divers produits de contraste. Ils les ont suivi sur le flux sanguin coronaire, la contractilité du myocarde et l'électrocardiogramme. Les différents produits provoquent à des degrés divers, des arythmies, des variations de l'onde T et du segment ST accompagnées de chute de la tension artérielle et une dépression de la contractilité myocardique.

Le THOROTRAST utilisé par certains auteurs (DOTTER) est bien toléré par les vaisseaux ; mais une fois injecté, il ne s'élimine pas de l'organisme : il se fixe sur le tissu réticulo-endothélial de la rate et du foie. Sa radioactivité peut-être à l'origine de sarcomes de cet organe.

Actuellement, la préférence des auteurs va aux corps organo-iodés d'élimination rapide et totale. Ils ont utilisé d'abord des diodés (DIODRAST) et ensuite des tri-iodés (HYPAQUE ou VASURIX).

Introduction du produit de contraste

pour permettre l'introduction du produit et une bonne opacification des coronaires, plusieurs méthodes ont été proposées. Nous envisagerons successivement:les techniques faisant appel à la cessation du courant sanguin.

- les techniques faisant appel au ralentissement de ce courant.

A) TECHNIQUES FAISANT APPEL A LA CESSATION DU COURANT SANGUIN

- SANS ARRET CARDIAQUE

C'est la technique de l'obstruction aortique par un ballonnet qui permet d'interrompre le flux sanguin pendant la durée de l'examen : quelques secondes, et d'obtenir par l'injection d'une quantité minime de produit de contraste une bonne opacification du système coronaire qui reçoit la totalité de celui-ci.

Cette technique a été décrite en 1954 par PASQUALI, GARUBA et DELLA PALMA et reprise en 1958 par DOTTER et FRISCHE qui ont réalisé chez le chien une importante étude expérimentale.

Ils utilisent un cathéter spécial à double lumière et à ballonnet. Une de ces lumière atteint l'extrémité du cathéter ; c'est par elle que sera injecté le produit de contraste. La seconde lumière, plus petite, se termine par une ouverture latérale située à 2,5 cm de l'extrémité à l'intérieur d'un manchon en caoutchouc : affaissé, il s'adapte à la forme du cathéter ; gonflé, il peut atteindre un diamètre supérieur à celui de l'aorte humaine.

Leur technique est la suivante : sous anesthésie générale, le cathéter est introduit par la carotide droite du chien. Il est amené à 2 cm des valvules aortiques. Une première tentative de gonflement du ballonnet est alors faite (le gaz employé est soit l'oxyde nitreux, soit du gaz carbonique : l'air n'est jamais utilisé).

Pour assurer le succès de l'examen, l'occlusion doit être complète. Pour cela, plusieurs essais d'occlusion peuvent être réalisés de manière à placer le ballonnet dans la position la plus favorable ; ils sont sans danger mais ne doivent pas dépasser 5 à 10 secondes. Le dégonflement du ballonnet doit être progressif.

L'occlusion est complète quand les battements artériels disparaissent simultanément au niveau de la carotide et de la patte gauche. On peut d'ailleurs s'en assurer directement par l'injection d'une très faible quantité de produit de contraste et la prise d'un cliché.

A la suite de ce temps préliminaire, mais difficile de l'examen, la position du cathéter et la quantité de gaz nécessaires au gonflage sont parfaitement déterminés. L'examen proprement dit peut alors être entrepris.

Le ballonnet est gonflé aussi rapidement que possible, en général une seconde, et, dès l'occlusion obtenue, l'injection du produit de contraste est réalisée en 2 ou 3 secondes. Au début de l'injection, l'examen radiologique commence ; une sériographie rapide est nécessaire. Le ballonnet est dégonflé lentement à la fin de l'injection.

Il est possible de réaliser 3 injections successives en respectant un intervalle de dix minutes entre elles. Le produit de contraste employé par Dotter et Frische est le Thorotrast malgré son risque carcinogénétique qui en interdit l'usage chez l'homme. Un électrocardiogramme est enregistré pendant tout l'examen. On note parfois une élévation ou une inversion de l'onde T avec un prompt retour à la normale dans les secondes qui suivent la fin de l'injection..

De même les auteurs ont étudié la pression artérielle en amont et en aval du ballonnet. Elle tombe à zéro en aval de l'occlusion alors qu'au niveau des coronaires, elle s'élève. Le débit coronaire augmente parallèlement car le système coronaire constitue la seule issue pour le flux sanguin. Les besoins en oxygène du myocarde sont ainsi couverts.

Le risque le plus important de l'examen réside dans le cathétérisme. Pour JÖNNSON, pourvu que le cathétérisme soit correctement fait, "l'aortographie thoracique ne comporte aucun risque autre que la toxicité du produit de contraste".

Cette technique de l'occlusion aortique permet d'obtenir chez l'animal une bonne imprégnation des coronaires avec une tolétance paraissant acceptable.

- AVEC ARRET CARDIAQUE

UN 2e ARTIFICE PHYSIOLOGIQUE consiste à provoquer non plus une occlusion aortique comme dans* méthode précédente mais à provoquer un arrêt cardiaque par un agent pharmacologique. C'est la méthode préconisée par ARNULF de Lyon.

Il utilise l'acétylcholine pour obtenir une pause cardiaque. Des recherches expérimentales faites sur ce produit, il se dégage les notions suivantes :

- une solution donnée d'acétylcholineprovoque une pause de durée précise, ce qui permet de fixer la dose utilisée pour obtenirune bonne imprégnation des coronaires par le liquide de contraste.
- la pause n'est obtenue que si l'injection est faite très rapidement dans le courant sanguin car l'acétylcholine se désintègre très vite dans le sang.
- il est très important d'utiliser une solution stable et bien titrée. L'auteur utilise l'ACECOLINE.
- les effets sont variables suivant le lieu d'injection; presque immédiats si l'injection est faite dans l'aorte ascendante.
- les doses nécessaires présentent quelques variations suivant l'animal. Il y a une marge très large entre la dose utile et la dose qui pourrait être dangereuse.
- enfin, l'action de l'acétylcholine est stoppée instantanément par l'atropine qui représente l'antidote parfait.

Après l'expérimentation chez l'animal, l'auteur a réalisé des coronarographies chez l'homme sans incident. La pause n'a jamais exédé 12 secondes et on obtient de très bons clichés avec des pauses de 4 secondes.

* la

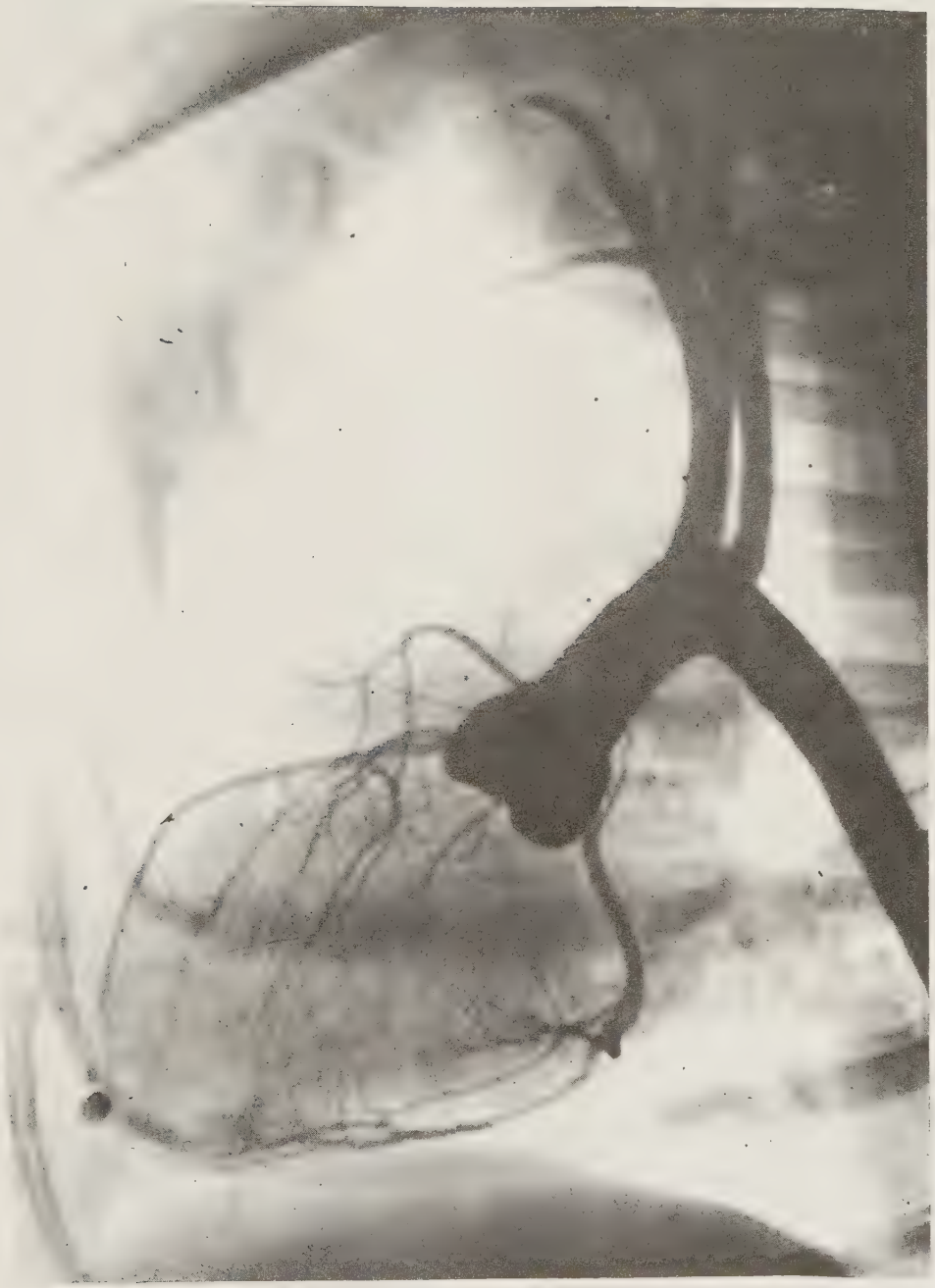

Coronarographie chez le chien avec arrêt cardiaque.

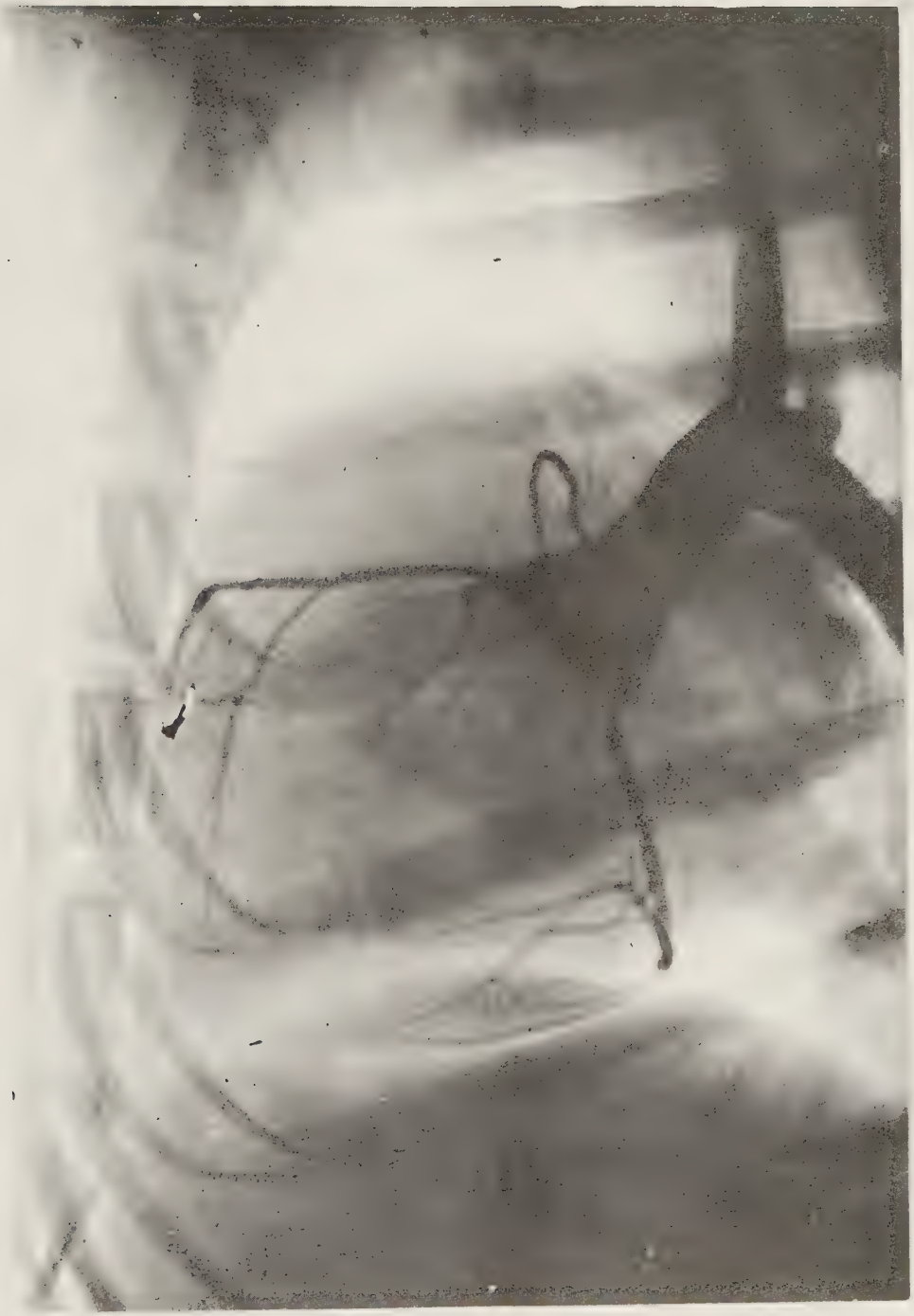

Coronarographie chez le chien après 50 γ d'adrénaline IV, 5 mg d'acécoline.

La dose moyenne est approximativement de trois milligrammes par kilogramme de poids. L'artériographie est pratiquée sous anesthésie générale au penthiobarbital sodique avec intubation trachéale, ceci pour éviter les incidents (quintes de toux, bronchospasme et état de malaise) provoqués par l'injection intra-veineuse d'Acécoline.

L'auteur utilise 20 ml de VASURIX "25" + 20 ml de VASURIX "38" dilués dans 10 ml de sérum physiologique.

L'injection du produit de contraste est faite par ponction de la crosse de l'aorte par voie sus-claviculaire gauche avec une aiguille de 16/10 de mm de diamètre et de 15 cm de long. Le point de piqûre est situé à 2 cm au dessus et en dehors de la tête de la clavicule. La ponction de l'aorte se fait sans danger et n'a donné lieu à aucun incident.

La coronarographie se fait sous anesthésie générale avec intubation trachéale. Le sujet est étendu sur le dos, l'épaule gauche soulevée par un ballon gonflé. L'acétylcholine est injectée rapidement dans une veine du pli du coude, l'électrocardiographe étant mis en marche.

A l'annonce de la pause cardiaque, on injecte le liquide de contraste avec une seringue à main de 50 ml. Dès le début de cette injection, on commence la prise des clichés au sériographe. Six clichés sont tirés à la cadence d'un film par seconde.

Par cette technique, le Dr ARNULF obtient de bonnes coronarographies dans près de 100 % des cas.

Coronarographie chez l'homme .

Angor coronarien.
Acécoline 20 cg
Vasurix à 50% 40 cc
Cliché obtenu sous sériographe 4 secondes environ après le début de l'injection.

B) TECHNIQUES FAISANT APPEL AU RALENTISSEMENT DU COURANT SANGUIN

- soit par création d'une hypotension par l'ARFONAD,
- soit par hyperpression pulmonaire.

a) L'HYPOTENSION CONTROLEE est utilisée par PINET et GRAVIER, d'abord pour des aortographies rétrogrades à partir d'une artère périphérique, puis pour des coronarographies.

Ils utilisent le R. O. 2.2222, "ARFONAD" qui agit par effet synaptolytique. C'est un ganglioplégique. La conséquence en est une vaso-dilatation artériolaire périphérique par disparition du tonus vaso-constricteur. La diminution de la résistance périphérique ainsi produite entraîne une baisse de la pression artérielle proportionnelle à la dose employée : cette action est immédiate, fugace et spontanément réversible.

L'action vaso-constrictive de l'adrénaline ou de l'éphédrine est conservée, le R. O. 2.2222 n'ayant aucun effet direct sur la paroi vasculaire. Si la vaso-dilatation capillaire s'accompagne d'un ralentissement circulatoire, le débit n'est pas modifié, assurant ainsi une irrigation tissulaire normale ; la circulation céphalique n'est pas perturbée. La filtration glomérulaire, liée à la pression artérielle est diminuée ; il s'ensuit une baisse de l'excrétion urinaire, mais tous les auteurs reconnaissent l'innocuité absolue sur le parenchyme rénal

Le rythme et le débit cardiaque sont peu modifiés : ce dernier est généralement diminué.

Les réflexes issus des zones sinusale et cardio-aortique sont abolis. La circulation coronaire subit une faible diminution en raison de la baisse de la pression aortique : on peut voir apparaître un décalage de ST et un aplatissement de l'onde T, phénomènes réversibles par hyperoxygénation ou par la remontée de la pression artérielle ; la brièveté de l'examen et l'augmentation de pression provoquée par l'injection mettent à l'abri de tout incident.

La technique d'artériographie coronaire sous hypotension contrôlée est identique à celle utilisée pour l'aortographie rétrograde, mais, dans ce cas, le produit de contraste est injecté grâce à un cathéter, au-dessus du plancher sigmoïdien. Il est indispensable de pratiquer une anesthésie générale. Il est préférable de réduire au minimum la prémédication qui risque de potensialiser le R. O. 2.2222.

L'hypotension est établie dès que la mise en place du cathéter est terminée, grâce à un goutte à goutte d'une solution de R. O. 2.2222 à raison de 250 mg de produit dans 250 ml de sérum physiologique : la surveillance fréquente de la chute de la pression artérielle permet d'apprecier la susceptibilité individuelle. Dès que le chiffre tensionnel désiré est atteint, (6 ou 8 cm de mercure) l'injection du produit de contraste est réalisée. La perfusion hypotonique est arrêtée au début de celle-ci. Le chiffre tensionnel remonte dans les minutes suivantes.

L'hypotension permet une injection aisée et par là-même, une augmentation appréciable du débit du produit de contraste.

La tolérance de cette technique est satisfaisante.

Dans les cas où elle a été réalisée chez des coronariens, elle n'a donné lieu à aucun incident. L'emploi de ce ganglioplégique augmente la tolérance de l'examen en inhibant les manifestations réflexes d'origine cardio-aortique.

Cette technique présente donc l'avantage d'une tolérance parfaite. C'est par l'augmentation du débit de l'injection qu'elle améliore les résultats.

b) NORDENSTRÖM UTILISE L'HYPOTENSION EN DETERMINANT UNE HYPERPRESSION INTRA-PULMONAIRE.

Il introduit un cathéter par la méthode de SELDINGER dans l'artère fémorale et le monte jusque dans l'aorte immédiatement au-dessus du plancher des valvules sigmoïdes. En même temps, il introduit 2 cm plus bas, un très fin cathéter en polythène pour enregistrer la pression artérielle. Chez les malades coopérants, l'examen peut-être pratiqué sur le malade assis, la portion gauche du thorax appuyée contre l'écran.

Si le malade est capable de réduire sa tension artérielle à 80-100 mm par une manoeuvre de Valsalva, on injecte le produit de contraste sans anesthésie générale.

Dans le cas contraire, on pratique une anesthésie au penthiobarbital sodique ; le malade est curarisé et intubé. Et par un balbn spécial, on amène la pression intra-pulmonaire à 40 cm d'eau.

On pratique un enregistrement continu des pressions pulmonaire et artérielle et de l'électrocardiogramme.

Que ce soit par Valvalsa ou à l'aide du ballon de respiration artificielle de l'appareil d'anesthésie, lorsque la pression intra-pulmonaire est élévée, la tension artérielle s'abaisse.

Lorsque la tension artérielle est aux alentours de 70 mm de mercure sur le sujet anesthésié ou 90-100 mm de mercure pour un Valsalva, on injecte 1 ml/kg de poids de VASURIX "38" en 3 secondes, au dessus des valvules sigmoïdes. Il n'est généralement pas nécessaire de maintenir l'hypotension au delà de 10 secondes.

Dès que l'on supprime l'hyperpression pulmonaire, la tension artérielle remonte à son niveau normal.

L'auteur n'a jamais observé d'incidents vraiment sérieux. Parfois, quelques perturbations électriques fugaces lors du passage du produit de contraste dans les coronaires, et aucun trouble du rythme.

L'auteur a pratiqué cet examen sur 100 malades :

- malades en dessous de 60 ans ayant eu des infarctus myocarde, six mois au moins avant l'examen.
- malades en dessous de 60 ans, présentant des crises sévères d'angine de poitrine.
- malades ayant de l'angine de poitrine et une sténose des valvules sigmoïdes avant valvulotomie.
- malades ayant des signes électriques suspects mais aucun signe clinique d'angine de poitrine ou d'infarctus du myocarde.

L'examen a montré :

- des sténoses localisées des coronaires.
- parfois une occlusion complète d'une coronaire.

Mme X.. 5I ans

Douleurs thoraciques, mais de type angineux.

Coronarographie - O.A.G. - normales.

Même malade : profil normal.

Femme 61 ans

Pas de remplissage direct de l'interventriculaire antérieure qui est opacifiée indirectement par des collatérales à travers le septum.

Fin de la coronarographie
La coronaire gauche est vide
L'interventriculaire antérieure a été opacifiée par voie rétrograde.

Homme 6I ans

Sténose de la coronaire gauche

Détail de la sténose

- des rétrécissements des vaisseaux par athérome.
- l'existence d'anastomoses, soit collatérales à trajet sinueux et parois lisses ; soit collatérales à trajet irrégulier, lumière étroite et parois inégales : vaisseaux relativement vieux, déjà marqués par l'athérome.

Nordenström a de plus obtenu, un "myocardiogramme" dû peut-être au passage du produit de contraste à travers les capillaires.

Cet examen a permis de préciser les points faibles des artères coronaires :

- pour la gauche, le lieu de la première division de l'artère.
- pour la droite, un assez long segment situé de 4 à 6 cm de l'aorte.

SVEN PAULIN de Gôteborg, utilise la même technique, mais avec sonde à boucle à parois très fines qui permet une injection très rapide.

Il se sert d'une seringue automatique et injecte le produit à raison de 30 ml par seconde.

L'examen est pratiqué en oblique antérieur gauche ou en profil gauche strict. Il est très important pour Paulin, d'opérer avec un rayon horizontal, car il faut éviter la sédimentation du produit de contraste dans la coronaire.

c) TECHNIQUE SELECTIONNANT L'ARTERE CORONAIRE PAR CATHETERISME SELECTIF

C'est la technique de SONES de Cleveland.

Il introduit par voie artérielle humérale une sonde de cathétérisme béquillée permettant le cathétérisme de l'une ou l'autre des coronaires avec prise de pression concomitante intra-coronarienne.

Il est nécessaire d'injecter de faibles quantités, car là, le débit* débit aortique : 3 à 5 ml pour une coronaire.

L'auteur n'a jamais observé d'incidents.

L'examen a montré :

- la présence de coronaires normales chez des malades présentant des douleurs angineuses ou des signes électriques interprétés comme la manifestation d'un coeur athéromateux.
- l'occlusion partielle ou complète d'une ou de plusieurs artères.
- la présence de collatérales irriguant les territoires des segments thrombosés.

d) TECHNIQUE UTILISEE PAR LE DOCTEUR ECOIFFIER AU CENTRE CHIRURGICAL MARIE-LANNELONGUE.

Au Centre Chirurgical Marie-Lannelongue, le Docteur ECOIFFIER a repris la technique de Nordenström de Stockholm.

Il crée, sur un malade sous anesthésie générale et avec intubation trachéale, une hyperpression intra-pulmonaire,

* n'est pas le

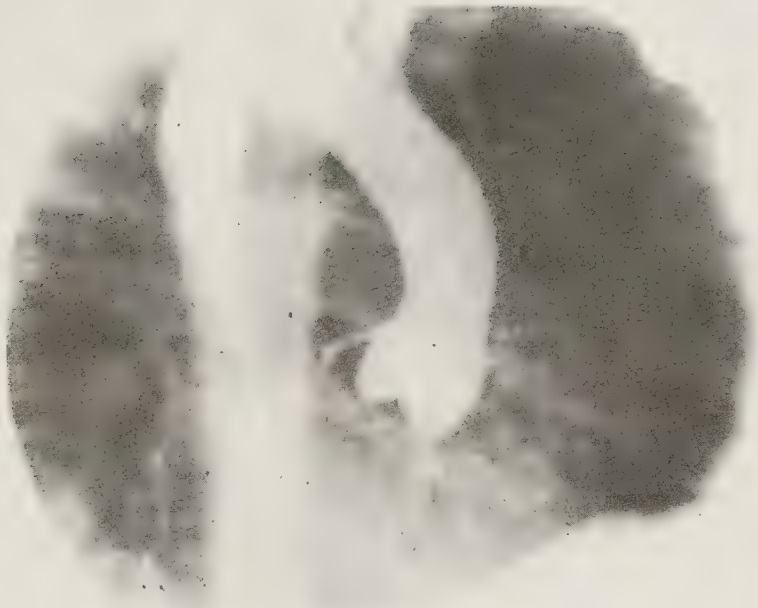

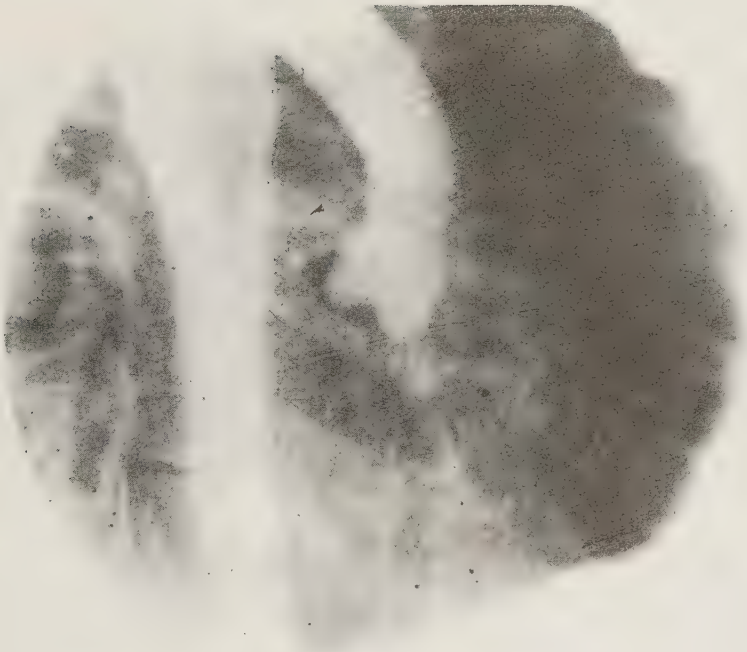

Homme 37 ans

Coronarographie sous hypotension par hyperpression pulmonaire.
(Voir courbe de pression) - Injection faite à 6 cm de Hg.
Athéromatose coronarienne très importante.
Thrombose coronaire G à sa bifurcation
Thrombose coronaire D 2 cm après sa naissance. Reperméation par voies collatérales.

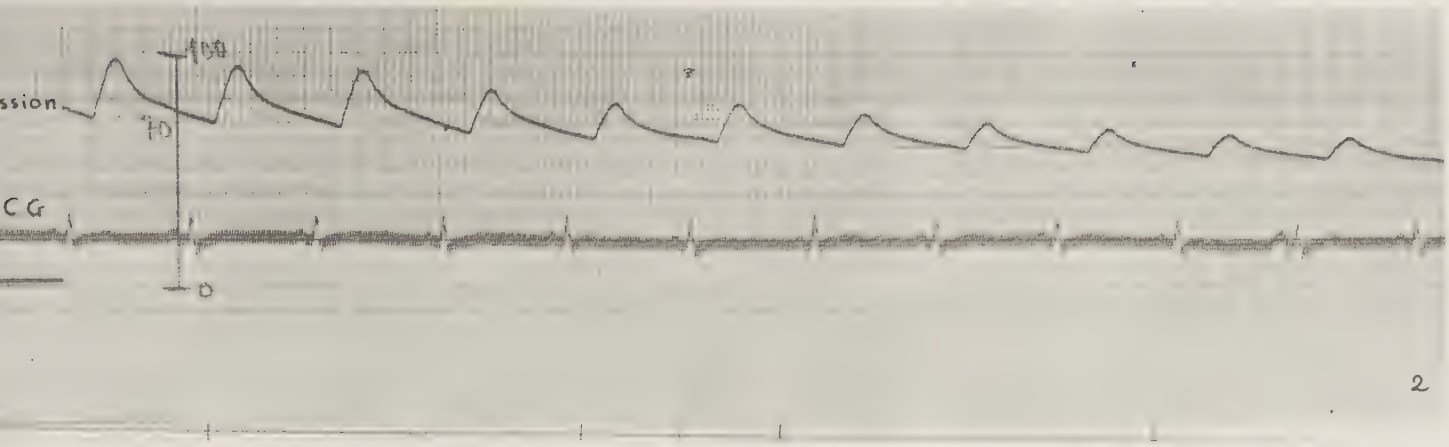

2

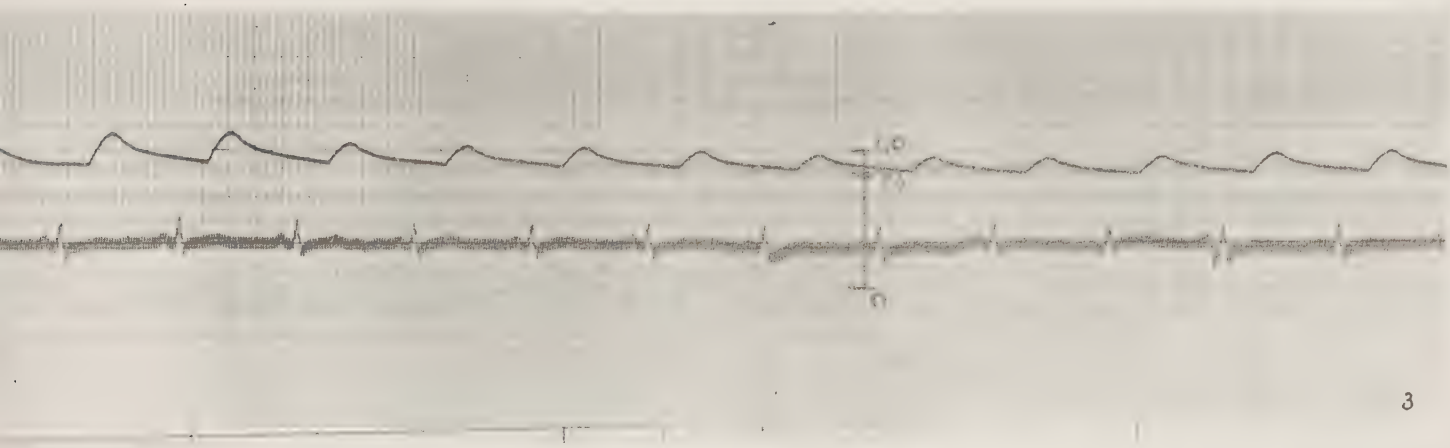

3

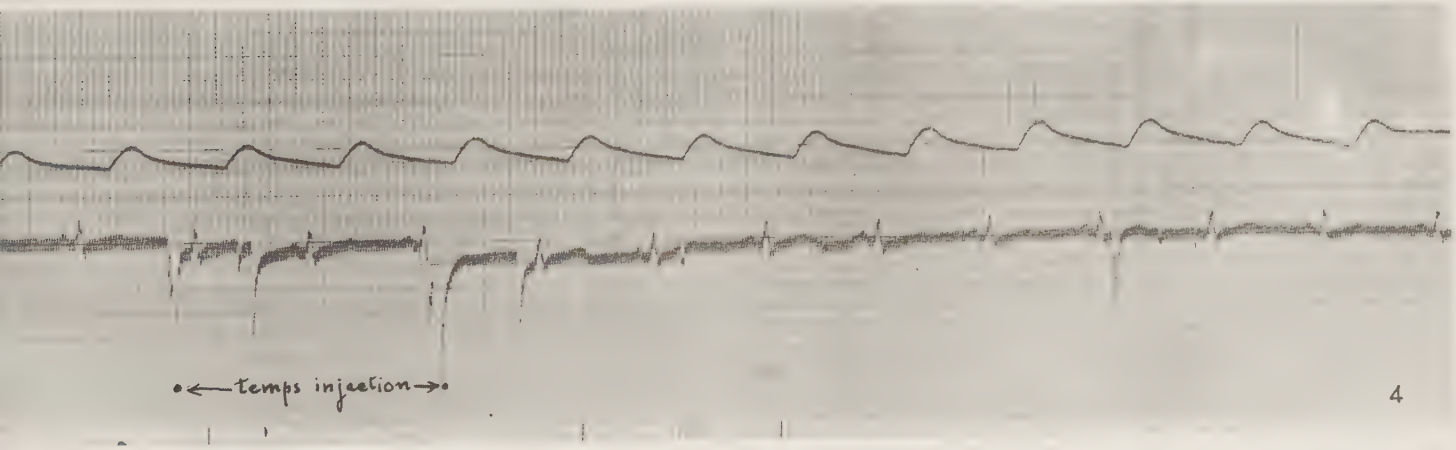

4

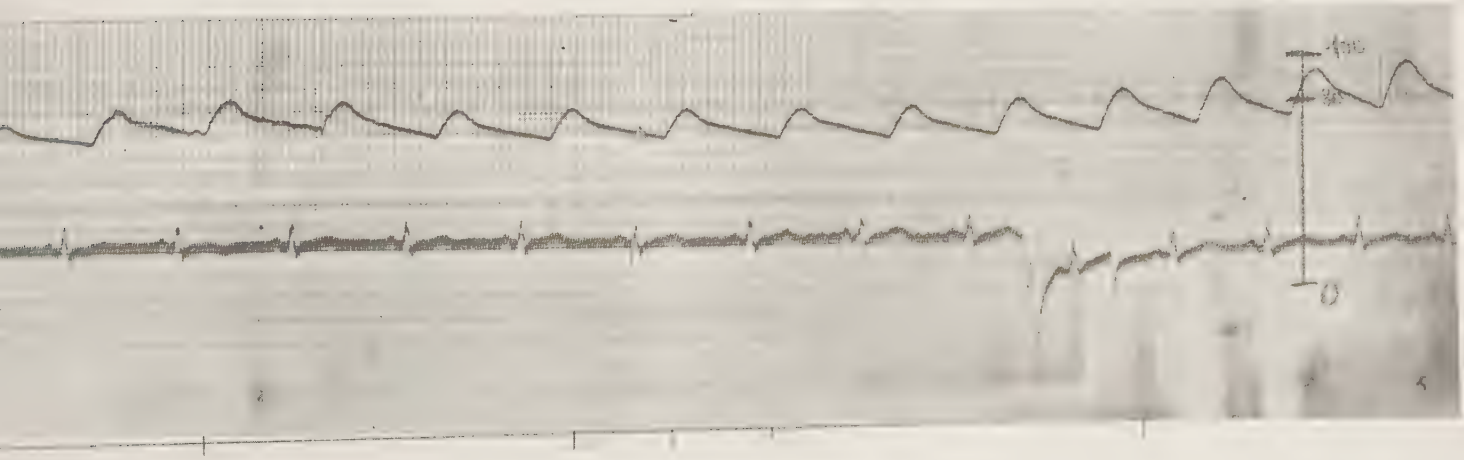

5

Un manomètre de Claude est branché sur le ballon d'assistance respiratoire de l'appareil d'anesthésie. On monte la pression A LA MAIN jusqu'à 40 cm d'eau. A ce moment, on observe sur l'oscillomètre, la chute de la pression artérielle. Cette chute est contrôlée par le très fin cathéter en polythène introduit en même temps que le cathéter pour l'injection du produit de contraste, dans l'artère fémorale, 2 cm plus bas que ce dernier.

La chute de la tension artérielle ne s'accompagne d'aucune modification du pouls artériel huméral, ni de l'électrocardiogramme dont on pratique un enrégistrement continu.

A ce moment, on injecte très rapidement 1 ml/kg de poids de VASURIX "38". Dès la fin de l'injection, on lâche l'hyperpression pulmonaire, la tension artérielle remonte en 10 secondes.

C O N C L U S I O N S

Nous voyons qu'il nous faut du point de vue de l'enregistrement radiologique, des moyens techniques parfaits :

- seule l'injection au cathéter avec un débit élevé peut permettre d'obtenir l'opacification des coronaires. L'injection à la seringue automatique est celle qui permet la meilleure opacification, à la vitesse de 30 ml/ par seconde.

- il est nécessaire d'avoir un sériographe automatique rapide à 6 clichés par seconde minimum avec temps de pose n'excédant pas 0,03 seconde sur une durée d'au moins 5 secondes (30 clichés minimum). Paulin utilise de plus des tubes stéréoscopiques. Il pense que les images obtenues sont supérieures à celles du radio-cinéma.

- mais au radio-cinéma avec amplificateur de brillance de 22 cm de diamètre et caméra de 35 mm revient le mérite de fournir des renseignements morphologiques et fonctionnels complets. Au moment de l'injection, on assiste au remplissage de l'aorte ascendante, des artères coronaires droite et gauche ; on peut suivre la progression rythmée du produit de contraste. Après ce temps artériel, c'est la paroi myocardique qui s'imprègne dans toute son épaisseur. Cette séquence cinématographique est très brève, mais la possibilité de ralenti, d'arrêt sur l'image lors de la projection et la reproduction de documents photographiques à partir du film, permettent de pallier cet inconvénient.

Le nombre des artifices utilisés montre bien qu'aucun n'est parfait, mais leur présence montre qu'ils sont indispensables.

En fait, il semble apparaître que la technique de Nordenström ou de Paulin avec sonde à boucle, soit la plus anodine.

Elle a permis sur une centaine d'examens sans incidents, de définir ce que nous pourrions appeler les points critiques de la thrombose coronarienne :

- pour la coronaire gauche, une sténose localisée à l'endroit de la première branche de division de l'artère.

- pour la coronaire droite, un assez long segment de l'artère situé de 4 à 6 cm de l'aorte.

Vu, le Président de Thèse

Professeur GAUDART D'ALLAINES

Vu le Doyen de la Faculté

Professeur L. BINET

Vu et Permis d'imprimer

Le Recteur de l'Académie de Paris

J. ROCHE

B I B L I O G R A P H I E

ANLYAN W. G. BAYLIN G. J. FABRIKANT J. I. et TRUMBO R. B.
études sur l'angiographie des coronaires.
Surgery, janv. 1959, 45, n° 1, 8-18

ARNULF G. de l'artériographie méthodique des coronaires grâce à l'acétylcholine.
arch. mal. coeur, fév. 1959, 52, n° 2, 221

ARNULF G. documents et précisions techniques sur l'artériographie des coronaires grâce à l'acétylcholine.
Lyon chir. mars 1959, 55, n° 2 266-274

ARNULF G. étude artériographique de la vaso motricité coronarienne chez l'animal et chez l'homme.
Presse Médicale. 25 nov. 1959, 67, n° 55, 2055-2057

ARNULF G. de l'artériographie méthodique des coronaires grâce à l'acétylcholine.
arch. mal. coeur, oct. 1959, 52, n° 10, 1121-1139

ARNULF G. l'artériographie méthodique des artères coronaires grâce à l'utilisation de l'acétylcholine.
Données expérimentales et cliniques.
Bull. acad. nat. Méd. 7 et 14 oct. 1958, 142
n° 25 et 26, 661-673

ARNULF G. et CHACORNAC R. l'artériographie méthodique des artères coronaires grâce à l'utilisation de l'acétylcholine. Données expérimentales et cliniques.
Lyon chir. Mars 1959, 54, n° 2, 212-222

ARNULF G. documents sur l'artériographie des coronaires chez l'homme. (Méthode à l'acétylcholine)
Bull. Soc. internat. Chir. juin 1960, 19 n° 3, 302-313

ARNULF G. bases et techniques de l'artériographie méthodiques des coronaires.
Bull. Acad. Chir. mars 1960, 86, n° 12 et 13 387-397

ARNULF G. et BUFFARD P. l'artériographie des artères avec utilisation d'acétylcholine.
Fortschr. Geb. Röntgenstr., fév. 1960 92, n° 2, 115-129

BALDUZZI G. MELIS M. et BENEDETTI G.
Introduction à l'étude artériographique du circuit cardiaque à l'état normal et dans certaines conditions expérimentales et pathologiques, en particulier les anastomoses inter-coronariennes.
arch. ital. chir. 1957, 82, n° 6, 437-504

BELLMAN S. et FRANK H. A. Artériographie expérimentale des coronaires.
J. thor. surg. juil. 1958, 36, n° 1 33-43

BELLMAN S. et coll. L'Artériographie coronarienne opacification différentielle de la circulation aortique par des sondes d'un modèle spécial. Etude expérimentale.
New England J. Méd. 18 février 1960. 262 n° 7 325-328

BOSTAMENTE et coll. Visualizacion radiol ogica de las artérios coronarias.
Arch. inst. Cardiol. Mexico 30 juin 1950, 20, 350

BROCQ P. et MOUCHET Les artères coronaires du coeur chez l'homme.

Maloine, Paris 1929

BRODEN B. HANSON H. E.. and J. KARNELL Thoracic aortography.

acta radiologica 1953, 39, 368-376

DI GUGLIELMO L. L'image artériographique des coronaires aux divers ages de l'homme, en particulier dans la sclérose coronarienne

Minerva méd. 10 oct. 1959, 50, n° 81, 3206

DI GUGLIELMO L. Observations artériographiques dans la sclérose coronarienne.

Acta Radiologica : nov. 1959, 52, n° 5, 369-378

DI GUGLIELMO L. et BALDRIGHI Influence de l'adrénaline et des substances à action semblable sur les coronaires ; étude artériographique sur le chien vivant.

Scientia med. ital. juil-août 1957, 6, n°1 113-139

DI GUGLIELMO L. et coll; Etude angiographique des modifications dues au nitrite d'amyle sur la circulation coronaire.

Minerva méd. 9 juin 1960, 51, n° 46, 2131-2134

DI GUGLIELMO L. ALLEGRI A. et BALDRIGHI V. Données artériographiques sur les artères coronaires après excitation mécanique du cholédoque.

Münch. med. Wschr. 5 sept. 1958 100, n° 36 1324-1326

DI GUGLIELMO L. BALDRIGHI V. COUCOURDE F. et SCHIFINO A. Techniques artériographiques expérimentales dans l'étude des artères coronaires.

Radiologica med. mai 1959, 45, n° 5, 401-419

DI GUGLIELMO L. et GUTTADAURO M. La visualisation radiologique des artères coronaires.

Scientiamed. ital. janv-mars 1955, 3 n° 3 468-508

DI GUGLIELMO L. et BALDRIGHI V. Artériographie des coronaires. Observations sur l'anatomie la physiologie et la pathologie expérimentale chez le chien vivant.

Minerva med. 30 mai 1956, 47, n° 43, 1637-1657

DOTTER Ch. T. et FRISCHE L. H. Visualisation de la circulation coronaire par aortographie par occlusion : méthode pratique.

Radiology, oct. 1958, 71, n° 4, 502-503

DOTTER C. T. FRISCHE L. H. HOSKINSON W. S. KAWASHIMA E. PHILLIPS R. W. L'artériographie coronaire durant l'arrêt du coeur et l'occlusion aortique provoqués.

Arch. of int. med. nov. 1959, 104, n° 5, 720-729

DONCHE-GAY Gérard Thèse - Lyon 1958

FABRIKANT J. I. ANLYAN W. G. BAYLIN G. J. TRUMBO R. B. Comparaison des techniques de visualisation des artères coronaires.

Am. J. Roentgenol. mai. 1959, 81, n° 4 597-607

FREDENUCCI Richard Les possibilités actuelles d'artériographie coronaire.

Thèse Alger 1960

GHYS A. VASTESAEGER M. Aspects coronarographiques des occlusions coronariennes.

Acta. Cardiol. 1960, 15, n° 2, 120-128

GORDON BRAHMS SUSSMANOV Visualisation of the coronary circulation during angiocardiophy.

Am. Heart. J. 1950, 39, 114

GROSSMAN Visualisation of the coronary arteries in dog.
Am. J. Roentgenol. 1945, 54, 57

GUZMAN S. V. et WEST J. W. Action sur le coeur d'injections artérielles intra-coronaires de divers milieux de contraste radiographique.

Am. Heart. H. oct. 1959, 58, n° 4 597-607

HALLERBACH H. Apropos de la mise en évidence radiologique par contraste opaque des artères coronaires.

Langenbecks Arch. Clinic. Chir. 1960 n° 3 294 173-185

HUGUES SARTORIUS KOLFF Cleveland clinic quarter 1957, 24, 41

HELMSWORTH J. A. Mc GUIRE J. FELSON B. et SCOTT R. C. La visualisation des artères coronaires durant la vie; Circulation, fév. 1951 3 n° 2 282-288

JONSSON Visualisation of the coronary artéries.

Acta Radiologica, 1948, 29, 536

JONSSON G. HELLSTROM L. La visualisation radiographique des artères coronaires.

Acta. Radiologica, Av. 1960, 53, n° 4 273-278

LABOUX, DUPON, CORNET et HOREAU Injection veineuse coronaire sous forte pression au cours d'une angiocardiographie (évolution des troubles cardiaques)

Arch. mal. coeur, Av; 1959, n° 4, 453

LABOUX, DUPON, CORNET et HOREAU

Injection veineuse coronaire sous forte pression au cours d'une angiocardiographie.

arch. mal. coeur, déc. 1959, 52, n° 12, 1347-1354

LEMMON W. M. STAUFFER LEHMAN J. BOYER R. A. L'Artériographie coronaire transaortique sus sternale.

Circulation, janv. 1959, 19, n° 1, 47-54

LEVY L. M. HANNON D. W. SPRAFKA J. L. BARONOFSKY I. D. Une méthode d'artériographie des coronaires.

Ann. Surg. mars 1956, 143, n° 3, 412-415

MARION et PAPILLON Aortographie thoracique rétrograde intracarotidienne (application à l'artériographie des coronaires).

Presse méd. 25 Déc. 1950, 58

MARQUIS G. Etude radiologique des coronarites. Thèse Paris 1941 n° 306

MILLER HUGUES KOLFF Cleveland clinic. quarter, 1957, 24, 41

MOLNAR, MECKSTROTH, NELSON, BOOTH, coronary artériography in humans.

Ninth intern. congress of radiology Munich, 1959

MOLNAR W, MECKSTROTH Ch. V, NELSON S. W. et BOOTH R. W. Artériographie transcarotidienne des coronaires, en particulier des anastomoses artérielles intercoronariennes.

Radiology, août 1960, 75 n° 2 185-196

MOUQUIN M. BRUN Ph, CHARTRAIN E. BACQUET G. PIERRON J. Artériographie coronaire par voie artérielle percutanée.

Arch. mal. coeur, août 1959, 52, N° 8, 874-881

MULLER MOHNSSEN H. La sclérose des artères coronaires dans l'artériogramme post mortem.

Fortschr. Geb. Roentgenstr. mai 1957, 86, n° 5 539-556

NELSON S. W. MOLNAR W. CHRISTOFORIDIS A. et BRITT C. Artériographie coronaire : méthodes utilisées chez l'animal avec mention spéciale des effets physiologiques obtenus.

Radiology, juill. 1960, 75, n° 1 34-49

NORDENSTROM B. OVENFORS C. O. WESTBERG G. STéréoangiographie expérimentale des artères coronaires et bronchique.

acta. chir. scand, 1959, suppl. 245 357-358

NORDENSTROM B. OVENFORS C. O. and TORNELL G.. Coronary angiography in 100 cases of isc hemic heart disease.

Radiology, mai 1962, 78, n° 5, 714-724

PINET F. L'Artériographie des coronaires.
Algérie médicale, déc. 1959, 63, n° 12 1123-1130

PELLEGRINI G. Etude du débit coronarien par une méthode colorimétrique.
Acta radiol. 1957, 12, n° 2, 217

PEPLER W. J. MEYER D. J. Les anastomoses coronaires et le tracé des artères coronaires, Etude comparée des coeurs de Bantous et d'Européens.
Circulation, juil. 1960, 22, n° 1, 14-24

PORTSMANN W. IWIG I. L'Artère coronaire intra-murale dans l'angiogramme.
Fortschr. Geb. Röntgenstr. fév. 1960, 92, n° 2, 129-133

PORTSMANN W. KOKKALIS P. Le problème de la coronarographie.
Fortschr. Geb. Röntgenstr. déc. 1959, 91; n° 6 690-700

PEARL F. FRIEDMAN M. GRAY N. FRIEDMAN B. L'Artériographie coronarienne chez le chien intact.
Circulation, mai 1950, I, n° 5, 1188-1192

REEVES J. D. Progrès en radiologie. Etudes sur l'artériographie coronaire. Apparence systolique ou diastolique des artères coronaires.
Radiology, nov. 1959, 73, n° 5, 779-784

RADNER An attempt et the roentgenologic visualization of the coronary blood vessels in man.
Acta radiologica, 1945, 26, 497

ROSSI ORLANDINI Il sistema delle arterie coronarie. Studio anatomo-radiografico.

Ann. radiol. diagn. 1952, 24, 401

RICHARDS L. S. THAL A. P. Système de contrôle phasique par injection de substance colorée pour l'artériographie coronarienne chez l'homme.

Surg. Gyn Obst. 1958, 107, 739-743

SLOMAN G. La ciné-aortographie pour la visualisation de la valvule aortique et des artères coronaires.

Proc. Roy. soc. Méd. Juin 1959, 52, n° 6 460-461

SELDINGER S. I. Catheter replacement of needle in percutaneous artériography.

Acta. radiol. 1953 39, 368-376

SLOMAN G. JEFFERSON K. La ciné-angiographie de la circulation coronaire chez le chien vivant.

Brit. Heart J. janv 1960, 22, n°1 54-60

STAUFFER LEHMAN J. BOYER R. A. WINTER F.
L'Artériographie coronaire.

Am. J. Roentgenol. mai 1959, 81, n° 5, 749-763

SONES F. M. Jr SHIREY PROUDFIT WESTCOTT Cine-coronary angiography.
Proc. Of the 32 nd Scientific sessions of the. American Heart association, oct. 1959, vol XX, n° 4 Part two 773-774

THAL A. P. LESTER R. G. RICHARDS L. S. MURRAY M. J.
L'Artériographie des coronaires dans les affections artériosclérotiques du coeur.
Surg. Gyn. obst. oct 1957, 105, n° 4 457-464

THAL A. P. RICHARDS L. S. GREENSPAN R. MURRAY M. J.
Etudes artériographiques sur les artères coronaires dans les cardiopathies ischémiques.
J. A. M. A. 20 déc. 1958 168, n° 16, 2104-2109

TALBERT J. L. JOYCE E. E. SABISTON D. C. Jr
L'Effet de l'injection intra-artérielle de produits opaques sur la flux sanguin dans les coronaires.
Surgery, août 1959, 46, n° 2, 400-406

URSCHEL H. C. ROTH E. J. L'Artériographie coronaire contrôlée par l'électronique.
Ann. Surg. août 1959, 150, n° 2, 257-289

VASTESZZGER M. M. VAN DER STRAETEN P. FRIART J. CANDAELE G. GHYS A. BERNARD R. M.
Les anastomoses intercoronariennes telles qu'elles apparaissent à la coronarographie; post mortem.
Acta Cardiol. 1957, 12, n° 4, 365-401

THAL A. P. LESTER R. C. RICHARDS L. S. MURRAY M. J.
L'Artériographie des coronaires dans les affections artériosclérotiques du coeur.
Surg. Gyn. obst. oct 1957, 105, n° 4 457-464

THAL A. P. RICHARDS L. S. GREENSPAN R. MURRAY M. J.
Etudes artériographiques sur les artères coronaires dans les cardiopathies ischémiques.
J. A. M. A. 20 déc. 1958 168, n° 16, 2104-2109

TALBERT J. L. JOYCE R. E. SAMSTON D. C. Jr
L'Effet de l'injection intra-artérielle de produits opaques sur le flux sanguin dans les coronaires.
Surgery, août 1959, 46, n° 2, 400-406

URSCHEL H. C. ROTH E. J. L'Artériographie coronaire contrôlée par l'électronique.
Ann. Surg. août 1959, 150, n° 2, 257-289

VASTESZEGER M. N. VAN DER STRAETEN F. FRIART J. CANDAELE G. GHYS A. BERNARD R. M.
Les anastomoses intercoronariennes telles qu'elles apparaissent à la coronarographie; post mortem.
Acta Cardiol. 1957, 12, n° 4, 365-461



AGEMP
POLYCOPIE
8, rue Dante
PARIS-V e
Téléphone : ODÉon 58-90